# Диагностика и своевременное лечение ВМД: наносекундный лазер 2RT

## Сателлитный симпозиум по программе Российского общероссийского офтальмологического форума (РООФ 2021)

*Организатор* — компания «Трейдомед Инвест»

*Президиум* — академик РАН В.В. Нероев, профессор Н.И. Курышева, профессор А.В. Золотарев

Открывая работу симпозиума, академик РАН В.В. Нероев охарактеризовал появление в арсенале офтальмологов наносекундного лазера 2RT как «своего рода переворот в офтальмологии». Главный специалист-офтальмолог Минздрава РФ также отметил, что компания «Трейдомед Инвест» уже почти 30 лет сотрудничает с офтальмологами всех регионов страны, и по отзывам руководителей ведущих клиник, институтов, сотрудничество носит исключительно плодотворный характер и не ограничивается только поставками высокотехнологичного оборудования. Компания занимается образовательными проектами — проводит семинары, симпозиумы, способствуя повышению профессионального уровня офтальмологов.

Профессор Н.И. Курышева (Москва)

Профессор А.В. Золотарев (Самара)

К.м.н. В.Э. Танковский (Москва)

С докладом «Сухая форма ВМД: новые горизонты диагностики и лечения» выступила профессор Н.И. Курышева (Москва). Докладчик обратила внимание на то, что у 1 из 8 европейцев после 50 лет имеются друзы и риск развития ВМД, при этом заболевание имеет тенденцию к «омоложению». ВМД представляет собой патологические изменения в макулярной зоне, характеризующиеся по одному или более следующим признакам: наличие минимум одной средней друзы (>63 мкм в диаметре); изменения пигментного эпителия, а именно: гиперпигментация, фокальная и географическая атрофия; наличие ХНВ, полипоидной хориоидальной васкулопатии, ретикулярных псевдодруз, ретинальной ангиоматозной пролиферации.

Стадии сухой формы ВМД: ранняя, промежуточная, поздняя. Поздняя стадия сопровождается атрофией фоторецепторов, ретинального пигментного эпителия и хориокапилляров. Очаги атрофии расширяются, что приводит к потере центрального зрения.

На сегодняшний день ВМД рассматривается как нарушение ретинального гомеостаза, при котором на возрастные изменения наслаиваются три серьезных патологических процесса: хроническое воспаление, окислительный стресс, нарушение матриксных металлопротеиназ. Страдают мембрана Бруха, ретинальный пигментный эпителий, что вызывает патологические отложения линейных депозитов — липофусцина, протеинов — в базальной мембране ретинального пигментного эпителия. Субретинальные друзеноидные депозиты встречаются чаще, чем было принято считать ранее, что представляет серьезную угрозу для жизнеспособности фоторецепторов.

Среди факторов риска ВМД — возраст, курение, дисбактериоз и нарушение проницаемости слизистой кишечника, избыточное потребление кальция, витамина D; ведутся дискуссии о роли сердечно-сосудистых факторов, экстракции катаракты, ультрафиолетового воздействия.

Остановившись на генетической обусловленности ВМД, докладчик отметила, что главным генетическим маркером ВМД является полиморфизм по гену CFH, повышающий риск возникновения ВМД в 50 раз.

В литературе описаны различные фенотипы ВМД, что определяет различные подходы к лечению заболевания.

В состав друз входят фосфолипиды, триглицериды, амилоид-β, холестерол, липофусцин, при этом аполипопротеины A и E и комплекс гистосовместимости-II, гидроксиапатит и витронектин, цитокины связанны с хроническим воспалением.

Локализация друз различна. Друзы, находящиеся под ретинальным пигментным эпителием, делятся на мягкие, твердые, кутикулярные; друзы над ПЭС (пигментный эпителий сетчатки) — ретикулярные псевдодрузы — имеют другой состав, другую степень опасности и иной прогноз. Псевдодрузы представляют собой небольшие, белесоватые образования и при исследовании глазного дна могут быть неидентифицированы, т.к. офтальмоскопия не обеспечивает корректную классификацию друз. Необходима мультимодальная диагностика, а именно: в бескрасном свете, флуоресцентная ангиография, ангиография с индоцианин-зеленым, фундус-аутофлуоресценция, ОКТ.

Применяются также методы функциональной диагностики ВМД: визометрия, компьютерная периметрия, микропериметрия, тест Амслера, 3D компьютерный пороговый тест Амслера, визоконтрастометрия, определение скорости чтения и восстановления светочувствительности после светового засвета, электрофизиологические методы. ОКТ-ангиография позволяет видеть, что по мере развития макулярной атрофии на фоне мягких друз происходит снижение микроциркуляции, сосуды исчезают. Истончение хориоидеи, исчезновение хориокапилляров является показателем прогрессирования сухой ВМД в географическую атрофию.

Профессор Н.И. Курышева обратила внимание на то, что на сегодняшний день не существуют методики лечения ВМД, речь пока может идти лишь о мерах профилактики.

Современные тренды в лечении сухой формы ВМД направлены на поиск патогенетически ориентированной терапии, ведутся исследования препаратов противовоспалительного действия, обсуждается вопрос о необходимости проведения нейропротекторной терапии. Однако при отслойке пигментного эпителия происходит нарушение синаптических связей — синаптическая ретракция — потеря связи между фоторецепторами и биполярными клетками и врастание дендритов биполярных клеток в наружный ядерный слой. Стратегия нейропротекторного лечения сухой ВМД включает ограничение синаптической ретракции с возможностью применения alpha-2 агониста бримонидина.

Исследуются перспективы использования клеточных технологий, в частности трансплантация ретинального пигментного эпителия и фоторецепторов.

Лазерное лечение сухой формы ВМД на современном этапе, по мнению автора, призвано привести к «омоложению» сетчатки, а именно: ретинального пигментного эпителия и мембраны Бруха. Нетепловая репаративная терапия сетчатки с применением субпорогового наносекундного лазера 2RT способствует улучшению функционального состояния мембраны Бруха и ПЭС. Механизм действия: селективное лазерное воздействие на пигментсодержащие клетки, активация матриксных металлопротеиназ и процесса репарации мембраны Бруха и ПЭС. Результаты многоцентрового 36-месячного плацебо-контролируемого исследования лазерного лечения начальной двусторонней ВМД показали, что у 76% пациентов, не имевших псевдодруз, наблюдалось 4-кратное снижение риска прогрессии ВМД.

«Методы лечения возрастной макулярной дегенерации: практическая новизна технологии 2RT» — тема доклада к.м.н. В.Э. Танковского (Москва). В Российской Федерации возрастной макулярной дегенерацией страдают 15 человек на 1000 населения. Первичная инвалидность в связи с ВМД у лиц трудоспособного возраста составляет 21%, у лиц пенсионного возраста — 32%.

На ранней и промежуточной стадиях ВМД в лечении применяется консервативная терапия, эффективность которой не доказана, на поздних стадиях — хирургическое лечение и ИВВИА. Хирургические вмешательства включают лазерные операции (фотодинамическую терапию, лазерную коагуляцию, транспупиллярную термотерапию, транслокацию макулы, трансплантацию пигментного эпителия. На ранней стадии заболевания в качестве профилактики поздних стадий возможно использование наносекундного лазера 2RT.

Механизм действия лазера основан на селективном воздействии на клетки пигментного эпителия, вызывающего внутриклеточную дезорганизацию, при этом отсутствует повреждение фоторецепторов. Один наносекундный импульс — 3 нс = 0 000 003 мс; энергия в 500-1000 раз меньше по сравнению с коагуляторами и субпороговыми лазерами; сверхкороткая экспозиция не вызывает тепловых повреждений. В отличие от обычного лазерного коагулятора, при воздействии которого разрушается слой фотосенсорных клеток, мощность инновационной установки 2RT рассеивается по площади, что способствует сохранению слоя фотосенсорных клеток. Воздействие 2RT на клетки ПЭС носит селективный характер, вызывая внутриклеточные повреждения.

Докладчик обратил внимание на то, что разница в экспозиции между 2RT (3 нс) и обычным лазером (100 — 400 мс) составляет 8 порядков, что обуславливает высокий уровень селективности лазера в отношении пигментсодержащих клеток. Как известно, непрерывный лазер используется для проведения традиционной лазерной коагуляции, например, при диабетической или посттромботической ретинопатии и вызывает фатальное повреждение структур сетчатки с формированием рубцовой ткани и пигментации в зоне коагуляции. Сравнение 2RT с микросекундным лазером по длительности импульса показывает разницу в 5 порядков, с короткоимпульсным лазером — 7 порядков.

Наносекундный лазер 2RT применяется при лечении ранней и промежуточной стадии ВМД, диабетического макулярного отека (ДМО). Наносекундный лазер обеспечивает получение терапевтического эффекта без фатальных повреждений структур сетчатки, т.к. только 10-40% площади пятна получает энергию, достаточную для формирования внутриклеточных пузырьков, при этом соседние клетки ПЭС остаются интактными. Лазер 2RT, оказывая воздействие на внутриклеточные меланосомы (мембраны клеток не повреждаются), стимулирует процесс миграции и пролиферации клеток пигментного эпителия, повышает проницаемость мембраны Бруха, восстанавливая транспорт жидкости без повреждений внешней сетчатки.

Процесс регенерации действует следующим образом: сформированные лазером микропузырьки прининяют клетке внутренние повреждения, вызывая ее апоптоз — запускаются внеклеточные сигналы, которые приводят к тому, что соседние клетки мигрируют в освободившееся пространство, делятся, создавая новые клетки ПЭС.

Противопоказания к использованию лазера 2RT: визуализация сетчатки и пигментного эпителия ограничена из-за нарушения прозрачности сред; большая (>1000 мкм) друзеноидная отслойка пигментного эпителия; наличие другой патологии, угрожающей зрению (увеит, глаукома); наличие у пациента ретикулярных псевдодруз; поздняя стадия ВМД (атрофическая форма, наличие хориоидальной неоваскуляризации или рубцовые изменения).

Методика проведения лазерного лечения: тестовые аппликаты наносят за пределами сосудистых аркад, плавно повышая энергию до момента получения едва заметного побледнения (начинать с 0,1 мДж, увеличивая мощность на 0,02 мДж); уменьшить энергию на 20% и нанести аппликаты вдоль височных сосудистых аркад — 6 сверху и 6 снизу не ближе 1500 мкм к краю ДЗН, а также не ближе одного диаметра ДЗН к фовеа.

Далее автор привел клинические примеры успешного лечения возрастной макулярной дегенерации промежуточной стадии с использованием технологии 2RT, в результате которых наблюдалось значительное снижение площади друз при отсутствии изменений, характерных для перехода ВМД в позднюю стадию.

Таким образом, делает вывод докладчик, наносекундная лазерная технология — это перспективный метод лечения ранней и промежуточной стадий возрастной макулярной дегенерации и профилактика ее прогрессирования; воздействие наносекундного лазера не сопровождается фатальным повреждением сетчатки, а изменения при ранней и промежуточной стадии ВМД подвергаются обратному воздействию; методика проста в применении, однако требует тщательного отбора пациентов; эффект от однократного применения наносекундной лазерной терапии, по мнению автора, сохраняется более 10 месяцев.

Профессор А.В. Золотарев (Самара) от группы авторов выступил с докладом «Оценка влияния 2RT на анатомию и функцию сетчатки с помощью средств мультимодальной диагностики». Идея о том, что с помощью лазера можно лечить поврежденную сетчатку, вызывая в ней позитивные изменения, появилась в 2010 году. Пилотные исследования показали, что друзы рассасываются, улучшаются данные микропериметрии сетчатки за счет нестандартного воздействия на сетчатку. Принципиальная особенность лазера 2RT заключается в том, что появилась возможность оперировать на органеллах клеток; мишенью действия лазера являются меланосомы клеток пигментного эпителия сетчатки, при этом термическое воздействие на окружающие структуры отсутствует. Точечная элиминация клеток ПЭС происходит благодаря уникальной технологии распределения энергии луча лазера 2RT. Внутри лазерного пятна, размер которого 400 мкм, распределение энергии происходит неравномерно в виде пикселей. Докладчик сравнил луч 2RT лазера с вилкой; точечная элиминация некоторых клеток пигментного эпителия вызывает миграцию на их место и активацию окружающих клеток ПЭС. Таким образом происходит замещение дефекта, образовавшегося после гибели отдельных клеток, активизируется процесс образования матриксных металлопротеиназ — MMP-2 и MMP-9, вследствие чего значительно повышается проницаемость мембраны Бруха.

По данным литературы, спустя 7 лет после проведения операции зоны лазерного воздействия видны как гипофлюоресцентные очаги, при этом микроперимиетрия демонстрировала отсутствие снижения светочувствительности в этих зонах, что доказывает щадящее воздействие этого лазера.

Результаты исследования LEAD (2018) показали, что через 36 месяцев после лечения с применением методики 2RT прогрессирование ВМД было отмечено у 15,1% пациентов, в группе контроля — у 20,2%, то есть был продемонстрирован статистически недостоверный тренд в пользу 2RT. Однако после проведённого анализа было выявлено, что решающим фактором неэффективности 2RT стало наличие ретикулярных псевдодруз (РПД) у части пациентов. Исследователи пришли к выводу о том, что среди пациентов с РПД риск прогрессирования ВМД после 2RT повышался значительно, в то время как среди пациентов без РПД риск прогрессирования после 2RT снижался на 77% по сравнению с группой плацебо.

Далее профессор А.В. Золотарев представил первый опыт применения 2RT лазера в лечении сухой ВМД в СОКОБ им. Т.И. Ерошевского у 14 пациентов с высокой острой зрения, в 6 случаях в парном глазу влажная или рубцовая ВМД, срок наблюдения на сегодняшний день 6 месяцев. Результаты: острота зрения значимо не изменяется; друзы морфологически не меняются; по данным микроперимиетрии, светочувствительность сетчатки в макулярной области и в очагах 2RT не снижается или незначительно повышается; светочувствительность сетчатки сохраняется или недостоверно повышается; отмечена тенденция к улучшению фиксации на микроперимиетрии; улучшаются параметры мультифокальной ЭРГ (DIOPSYS), а именно: наблюдалось снижение латентности и повышение амплитуды пиков у 5 из 14 пациентов, что может говорить о функциональном улучшении фотосенсорных клеток. Однако подтвердить статистическую достоверность этого результата пока не представляется возможным ввиду малого количества пациентов и малого срока наблюдения. Необходимы дальнейшие более масштабные исследования.

Докладчик отметил следующие особенности проведенного исследования: очаги 2RT воздействия практически не видны при офтальмоскопии и на традиционных фундус-фотографиях; 2RT-аппликаты выявляются как зоны гиперрефлективности на IR-фотографиях и на синтезированных фундус-фото с IR-компонентом; 2RT-аппликаты видны на ФАФ в виде очагов гиперфлюоресценции (в сроке до 6 месяцев); гиперрефлективность очагов 2RT существенно снижается к 6-му месяцу наблюдения; в очагах 2RT дефекты пигментного эпителия не обнаружены; в течение минимум полугода после воздействия отмечается нарастающая гипертрофия пигментного эпителия в очагах 2RT.

В заключение А.В. Золотарев оценил технологию 2RT как новую перспективную возможность радикально изменить судьбу около 75% пациентов с ВМД, живущих под угрозой слепоты. Однако критическое значение приобретает корректная идентификация РПД как важного предиктора эффективности 2RT и прогноза ВМД, для чего необходимо использовать все возможности современной мультимодальной визуализации и функциональной диагностики сетчатки — ОКТ, ИК-фундус визуализацию, ФАФ, мультифокальную ЭРГ и т.д.

Работа сателлитного симпозиума завершилась сессией вопросов и ответов.

*Материал подготовил*
***Сергей Тумар***
*Фото Сергея Тумара*



TRADOMED INVEST
TRADOMED GROUP

Лазерная система 2RT™ для лечения сухой формы возрастной макулярной дегенерации

Нетепловая репаративная лазерная терапия сетчатки (2RT™) стимулирует естественный биологический потенциал в клетках пигментного и нейроэпителия.

Лазерная система 2RT™ эффективна для лечения различных дистрофических и дегенеративных заболеваний сетчатки, включая **сухую форму возрастной макулярной дегенерации**.

В отличие от обычной лазерной терапии воздействие **2RT™ абсолютно безопасно для нейроэпителия, не вызывает его теплового повреждения**. Воздействие проводится в парамакулярной зоне, вдали от области центрального зрения.

Запатентованная технология компании AlphaRET позволяет генерировать низкоэнергетические наносекундные импульсы, приводящие к формированию микропузырей в клетках пигментного эпителия и их селективному апоптозу без термического повреждения сопредельных тканей, в частности фоторецепторных клеток.

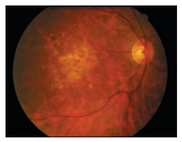
До 2RT

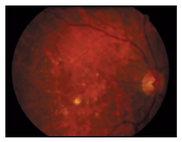
3 месяца после 2RT

Это способствует активации репаративных клеточных процессов (пролиферации и миграции) в тканях заднего полюса. **В результате увеличивается проницаемость мембраны Бруха, восстанавливается обмен веществ между нейроэпителием и хориокапиллярами, что способствует видимому уменьшению либо полной резорбции друз**.



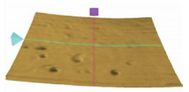

Восстановление транспортной функции комплекса «пигментный эпителий – мембрана Бруха» уже сегодня позволяет предотвратить не только развитие влажной формы ВМД, но и многие другие дегенеративные заболевания сетчатки.

Информация предназначена для медицинских работников

AlphaRET

Реклама

109147, Москва, ул. Марксистская, д. 3, стр. 1, офис 412. Тел.: (495) 662-78-66
E-mail: info@tradomed-invest.ru www.tradomed-invest.ru